

Behandeling van horizontale wortelfracturen

Horizontale wortelfracturen worden regelmatig gezien na tandletsel. De naam is enigszins misleidend, want de meeste wortelfracturen verlopen niet horizontaal, maar veel meer diagonaal. Een meer adequate benaming is daarom intra-alveolaire wortelfracturen. De behandeling kan variëren van spalken en regelmatig vervolgen, tot een wortelkanaalbehandeling in het cervicale fragment en chirurgische verwijdering van het apicale fragment.

De prognose bij intra-alveolaire wortelfracturen is over het algemeen goed, mits de fractuur zich niet in het cervicale deel van het element bevindt. Deze cervicale fracturen, gelokaliseerd bij of coronaal van de alveolaire botrand, hebben meestal een slechtere prognose omdat het vaak mobiele, cervicale segment extra kwetsbaar is bij toekomstige vormen van tandletsel. In dit artikel worden een aantal klinische voorbeelden met verschillende behandelstrategieën besproken.

DIAGNOSTIEK EN STABILISATIE

Röntgenfoto's uit verschillende hoeken zijn onontbeerlijk om een zo duidelijk mogelijk beeld te krijgen van het verloop van de fractuur of fracturen. Beter nog is het nemen van een CBCT, als deze beschikbaar is (afbeelding 1 en 2). Sensibiliteitstesten zijn gedurende de eerste weken na het trauma van beperkte waarde: een aanvankelijk negatieve pulpatest hoeft niet te betekenen dat de pulpa zich niet zal herstellen. Een wortelkanaalbehandeling is vrijwel nooit geïndiceerd bij de eerste zitting na het trauma. Als de pulpa in het cervicale deel toch necrotisch wordt, dan zal zich dat pas bij de vervolgfspaken na een aantal maanden manifesteren. Alleen afwezigheid van een positieve pulpatest is géén indicatie voor het starten van een kanaalbehandeling.

Tijdens het klinisch onderzoek wordt ook de mobiliteit en eventuele verplaatsing van het cervicale fragment beoordeeld. Als de mobiliteit groter is dan 1, is een spalk geïndiceerd. Als er geen sprake is van verhoogde mobiliteit, kan een spalk achter-

wege worden gelaten. Indien verplaatsing van het coronale fragment heeft plaatsgevonden, wordt dit gereponeerd. Let erop dat het element in de juiste occlusie staat en het niet overbelast wordt bij proale en laterale bewegingen.


Indien geïndiceerd, wordt er gedurende 4 weken een spalk geplaatst. Als de fractuur zich in het cervicale deel van het element bevindt, is het beter om de stabilisatieperiode te verlengen, met maximaal 4 maanden. De auteur heeft een voorkeur voor de Titanium Trauma Splint van Medartis (afbeelding 3), omdat deze eenvoudig aan te brengen is, voldoende retentie heeft voor het aanbrengen van composiet en een goede mondhygiëne niet in de weg staat.

Na 1 maand wordt er opnieuw een sensibiliteitstest gedaan en een röntgenfoto gemaakt. Beoordeeld moet worden of er tekenen van botverlies of resorptie zijn. Als de spalk verwijderd kan worden, is het handig de composiet eerst te verwijderen bij het aangedane element en daarna mobiliteit van het aangedane element te controleren. Als deze is afgenomen, kan de spalk verwijderd worden. Zo niet, wordt het element opnieuw voor een periode van 1 maand gespalkt, waarbij de spalk dan alleen teruggeplaatst hoeft te worden bij het aangedane element.

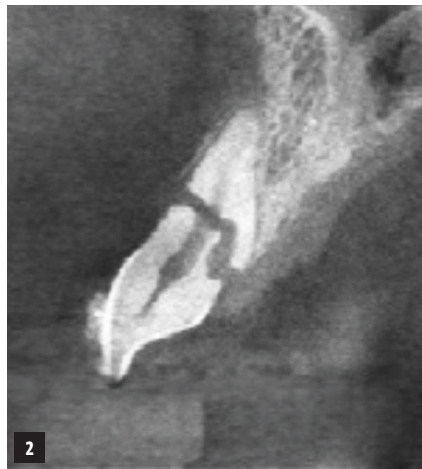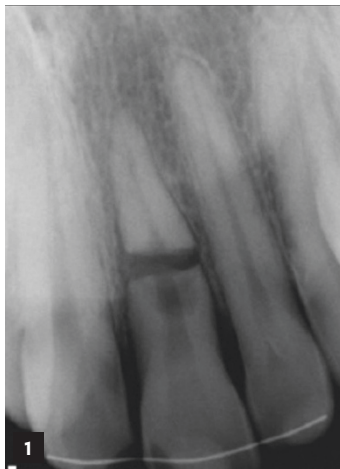
GENEZING NA EEN INTRA-ALVEOLAIRE FRACTUUR

In bijna 80% van de gevallen vindt een gunstige genezing plaats door ofwel fusie met hard weefsel van de breukvlakken (30%) (afbeelding 4) of

Auteur



Marga Ree (UvA 1979) is werkzaam als tandarts-endodontoloog bij de Kliniek voor Parodontologie Amsterdam. Zij is een veelgevraagd internationaal spreker en heeft als auteur regelmatig bijdragen geleverd aan diverse tekstboeken en (inter)nationale vakbladen.

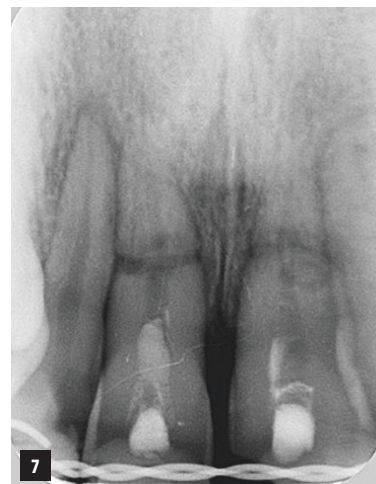
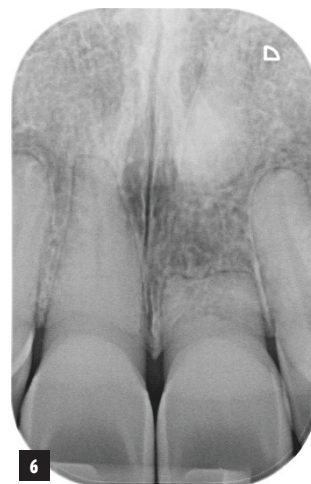
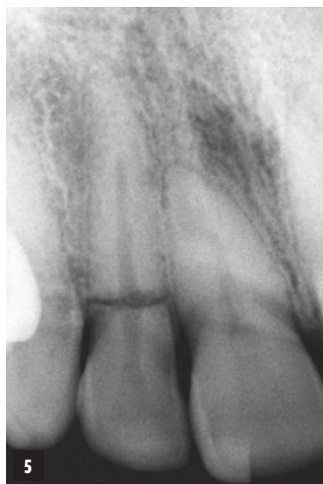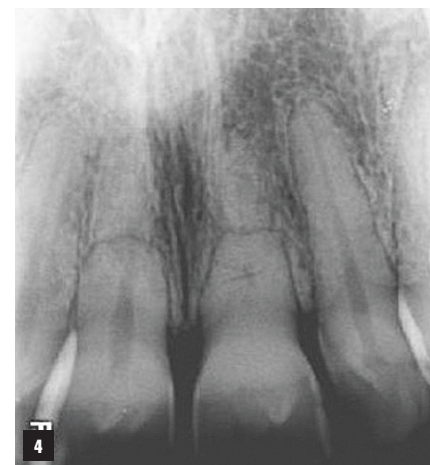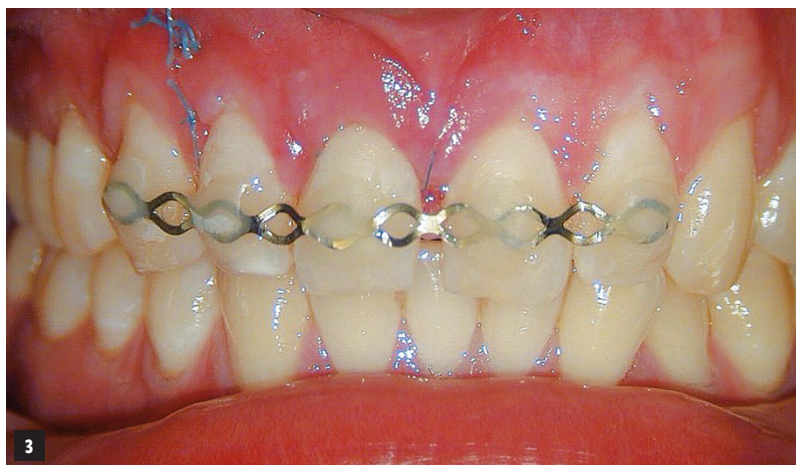<< **Afb. 1** Conventionele röntgenfoto van een intra-alveolaire fractuur. Er is een radiolucent gebied zichtbaar onder het breukvlak in het cervicale fragment.

< **Afb. 2** Hetzelfde element, maar nu een sagittale doorsnee van de CBCT.

< v **Afb. 3** Titanium Trauma Splint aangebracht op bovenfront.

v **Afb. 4** Röntgenfoto van intra-alveolaire fracturen in de 11 en 21 veroorzaakt door een ongeval 25 jaar eerder. De patiënt is volledig zonder klachten.



Afb. 5 Deze intra-alveolaire fractuur in de 12 werd 5 jaar geleden veroorzaakt door een ongeval. Het element is licht mobiel, maar functioneel en reageert positief op pulpatesten.

Afb. 6 Negentien jaar oude fractuur. Beide fragmenten zijn gecalcificeerd en vertonen oppervlakteresorptie. Het coronale fragment heeft een normale eruptie ondergaan, terwijl het apicale fragment is achtergebleven. (Met dank aan B. Beekmans)

Afb. 7 De pulpae in coronale fragmenten van de 11 en 21 zijn necrotisch geworden, en er is granulatieweefsel zichtbaar tussen de breukvlakken.



interpositie van zacht weefsel met of zonder botvorming (48%) (afbeelding 5-6). Onderzoek heeft aangetoond dat slechts in 22% van de gevallen in het cervicale fragment pulpanecrose optreedt (afbeelding 7). Tekenen van pulpanecrose kunnen optreden in de eerste 3-6 maanden na het trauma, soms zelfs later. Er moeten ten minste 2 symptomen zijn die op necrose van de pulpa duiden, bijvoorbeeld een herhaalde negatieve pulptest *en* een verkleuring van de kroon, of een laterale radioluentie *en* een fistel. Alléén een negatieve pulptest is geen indicatie voor een wortelkanaalbehandeling.

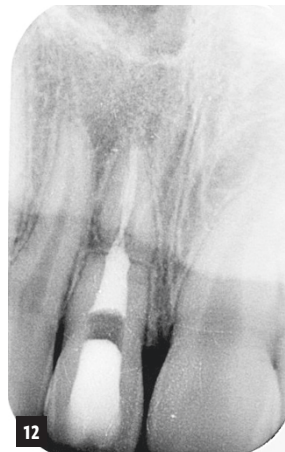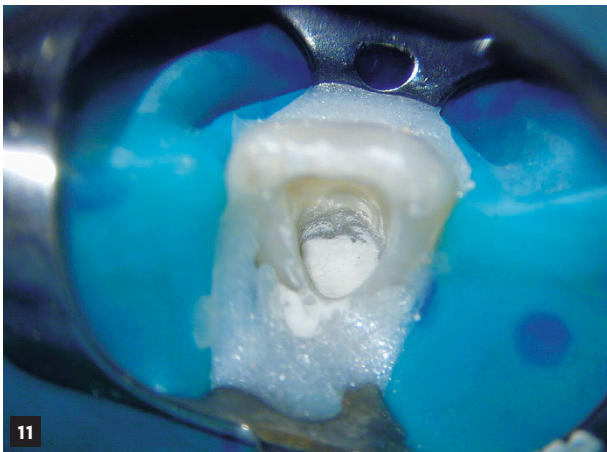
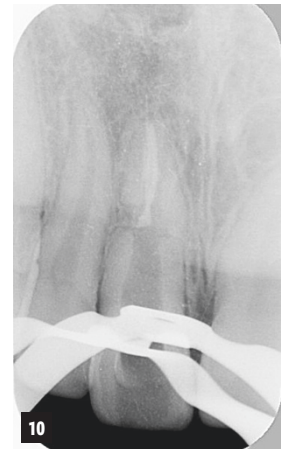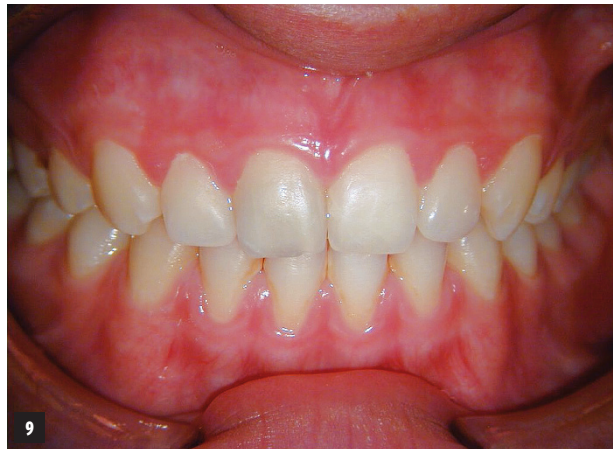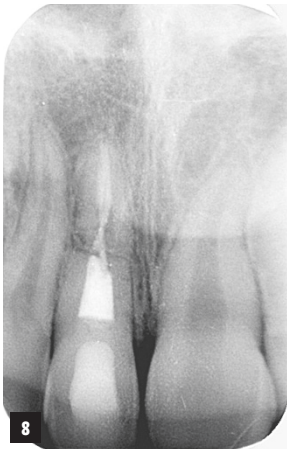
In de meeste gevallen zal de pulpa in het apicale fragment vitaal blijven en calcificeren. Dit apicale deel behoeft vrijwel nooit een behandeling. Als er sprake is van een infectie van de pulpa in het coronale deel, dan wordt er alleen in het coronale deel een wortelkanaalbehandeling uitgevoerd. Omdat er sprake is van een breed kanaal

bij het breukvlak, dient deze kanaalbehandeling beschouwd te worden als een endodontische behandeling in een onvolgroeid element, waarbij gebruikgemaakt wordt van een apicale plug van MTA of een vergelijkbaar calciümsilicaatcement voor een goede afsluiting.

PRAKTIJKGEVAL 1

Een 13-jarige jongen wordt voor behandeling verwezen naar een endodontische praktijk. Tijdens een ongeval enige maanden geleden heeft element 11 een intra-alveolaire wortelfractuur opgelopen, die vervolgens door de tandarts in de spoeddienst is voorzien van een wortelkanaalbehandeling in beide fragmenten.

Omdat de patiënt klachten bleef houden, is er vervolgens een herbehandeling uitgevoerd in het coronale fragment, waarbij dit fragment is gevuld met een conventionele wortelkanaalvulling van guttapercha en wortelkanaalcement (afbeelding



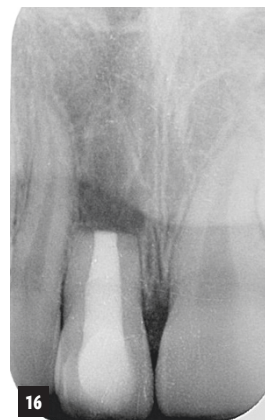
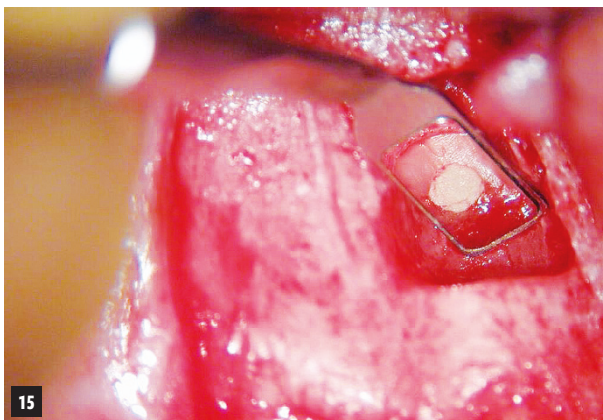
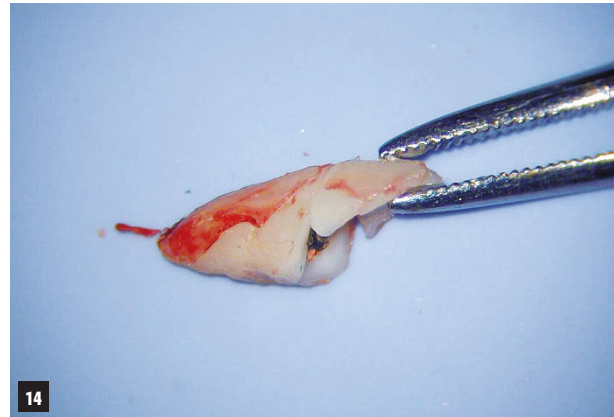
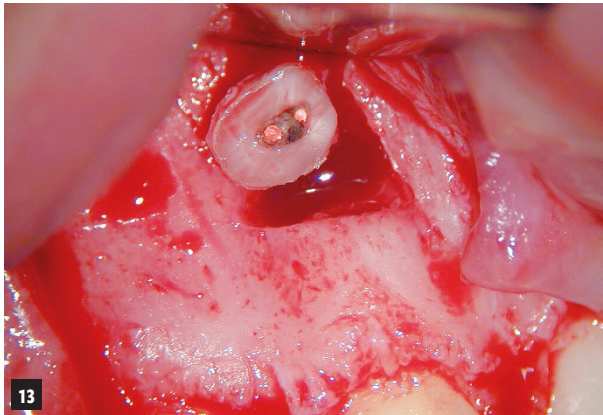
^<< Afb. 8 Röntgenfoto na herbehandeling van het coronale fragment.

^< Afb. 9 Klinische foto van de grijs verkleurde 11.

^ Afb. 10 Röntgenfoto na verwijderen kanaalvulling uit het coronale fragment.

<< Afb. 11 MTA is aangebracht in het coronale fragment.

< Afb. 12 De MTA-plug is bedekt met een vochtige foam pellet en er is een tijdelijk restauratie aangebracht.



^ < Afb. 13 Apicaal fragment met deficiënte kanaalvulling.

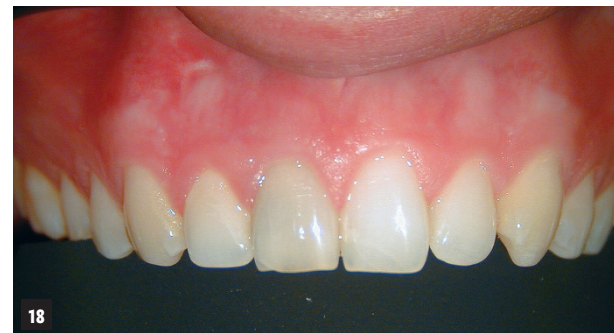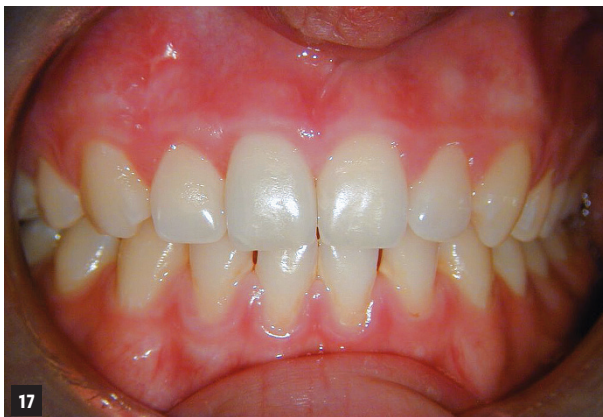^ Afb. 14 Oorspronkelijk diagonaal verloop van fractuur.

<< Afb. 15 Inspectie breukvlak.

< Afb. 16 Postoperatieve röntgenfoto.

<v Afb. 17 Klinische foto na 2 maanden; de 11 is inwendig gebleekt.

v Afb. 18 Klinische foto na 8 jaar: het element is opnieuw grijs verkleurd.



8). Omdat de patiënt na deze herbehandeling nog steeds niet klachtenvrij is, wordt een consult in onze praktijk afgesproken. De tandarts heeft de ouders ingelicht dat het element waarschijnlijk verloren is.

Omdat beide fragmenten gevuld zijn met gutta-percha stiften en wortelkanaalcement, is microlekkage zeer waarschijnlijk de oorzaak van de

persisterende klachten. De 21 vertoont een grijze verkleuring (afbeelding 9). Na overleg met de patiënt en zijn ouders wordt besloten een herbehandeling te doen in het coronale segment en het apicale fragment chirurgisch te verwijderen. Het coronale fragment wordt herbehandeld onder anesthesie en isolatie met rubberdam. De gutta-percha wordt verwijderd (afbeelding 10), er wordt



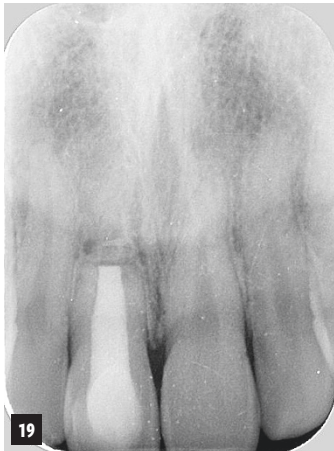
lengte bepaald en het kanaal wordt overvloedig geïrrigeerd met natriumhypochloriet 6%. Vervolgens wordt de apicale plug van MTA aangebracht (afbeelding 11 en 12).

Omdat het apicale fragment chirurgisch verwijderd zal worden, wordt er geen moeite gedaan extrusie van de MTA in het breukvlak te voorkomen.

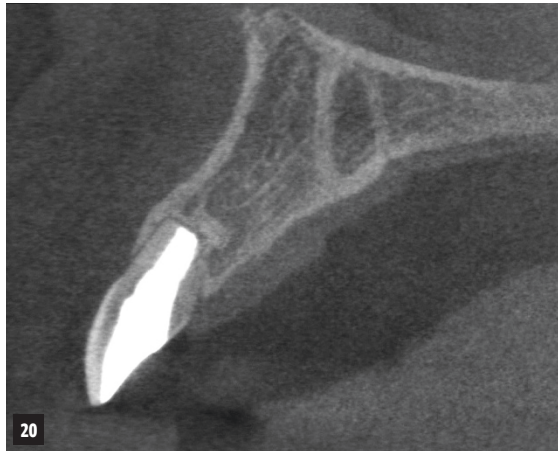In dezelfde zitting wordt een volledige mucoperiostale flap uitgevoerd en het apicale fragment chirurgisch verwijderd in twee delen, om zoveel mogelijk bot en resterende wortel te sparen. Bij inspectie van het apicale fragment is duidelijk dat dit deel van het wortelkanaal niet alleen sterk ondervuld is, maar dat de guttapercha gecontamineerd is en het cement is opgelost (afbeelding 13). Het op deze manier proberen te vullen van het apicale fragment is daarom bijna altijd gedoemd tot mislukken. Nadat de apicale fractuurdelen buiten de mond tegen elkaar worden gelegd, wordt duidelijk dat het hier gaat om een diagonale

fractuur, waarbij de buccale fractuurlijn veel meer naar apicaal ligt dan de palatinale fractuurlijn (afbeelding 14). Dit is zeer kenmerkend voor dit type wortelfractuur. De doorgeperste MTA wordt verwijderd en het breukvlak wordt geïnspecteerd (afbeelding 15).

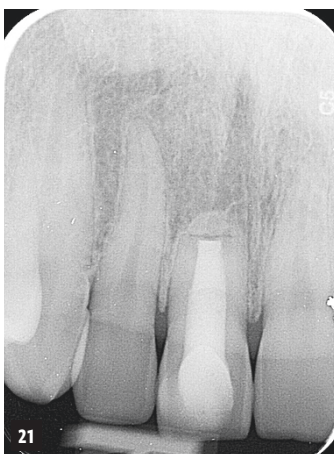De flap wordt teruggelegd en gehecht met 6-0 hecht draad. De genezing verloopt voorspoedig: controle na 2 maanden (afbeelding 17) en 5 jaar later een mooie genezing zien. De patiënt is volledig klachtenvrij en het element vertoont een normale mobiliteit; er zijn geen verdiepte pockets. Na 8 jaar komt de patiënt met de vraag of er iets gedaan kan worden aan de lichtgrijze verkleuring van de 11 (afbeelding 18 en 19). Er wordt ook een CBCT gemaakt, en die laat een mooie genezing zien zonder periapicale afwijkingen (afbeelding 20). Voorgesteld wordt om de 11 inwendig te bleken, maar om onbekende redenen komt de patiënt niet terug om deze behandeling te laten uitvoeren.



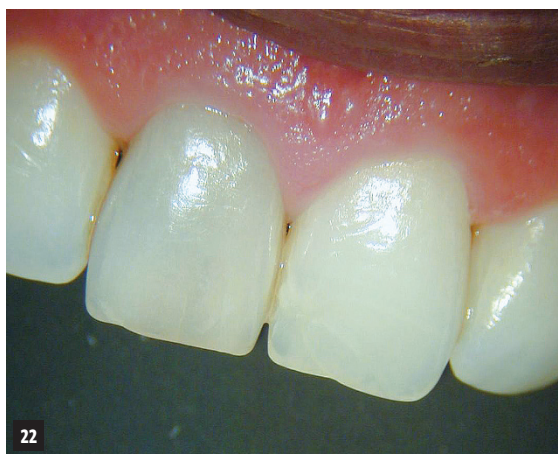19



20



21



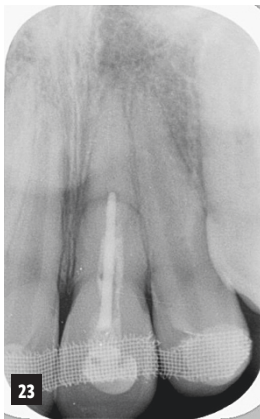
22

<< **Afb. 19** Controlefoto na 8 jaar.

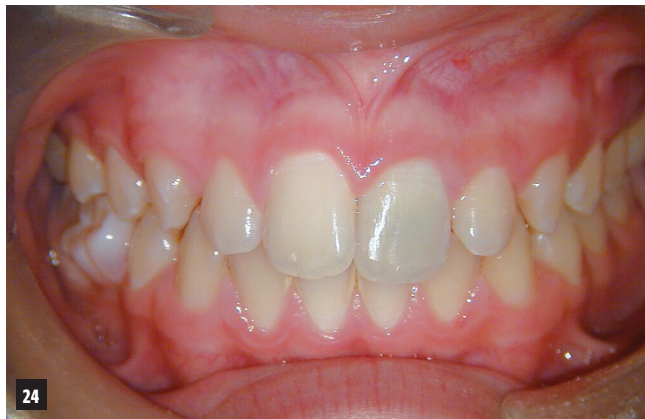< **Afb. 20** Sagittale doorsnee van CBCT na 8 jaar,

<<< **Afb. 21** Controlefoto na 15 jaar,

<< **Afb. 22** Klinische foto na 15 jaar: verkleuring 11 is ongeveer hetzelfde als 7 jaar geleden.



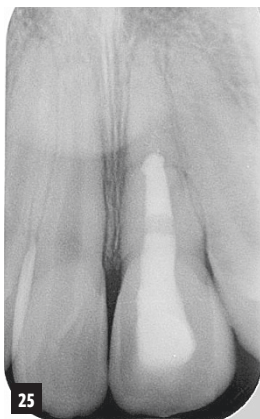
23



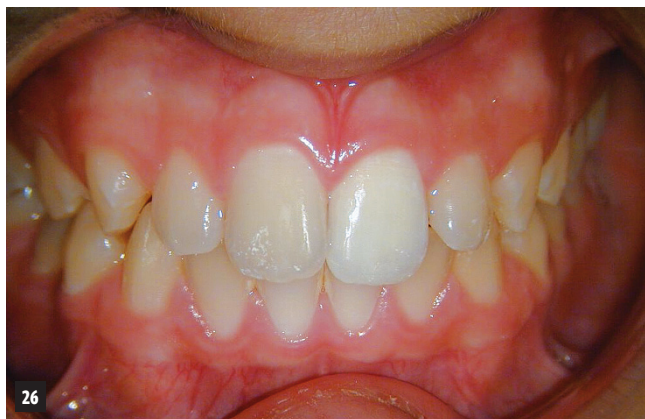24

<< **Afb. 23** Röntgenfoto 21, 1 jaar na ongeval.

< **Afb. 24** Grijsje verkleuring 21.



25



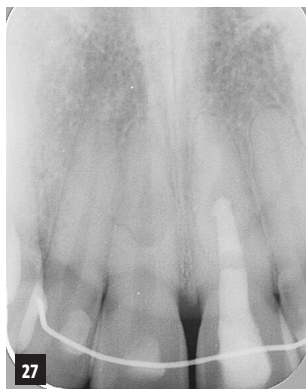26

<< **Afb. 25** Postoperatieve röntgenfoto na herbehandeling coronaal fragment 21.

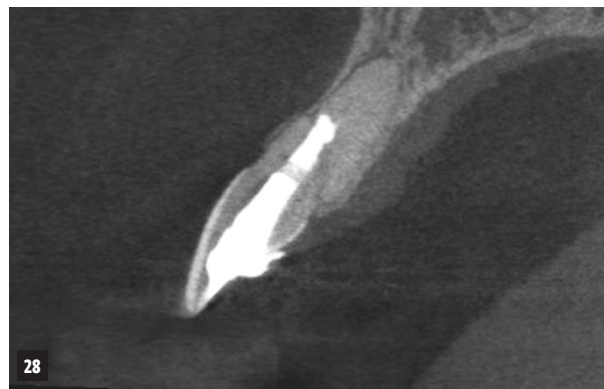< **Afb. 26** Na inwendig bleken 21.

> **Afb. 27** Controlefoto na 7 jaar.

>> **Afb. 28** Sagittale doorsnee van CBCT na 7 jaar.



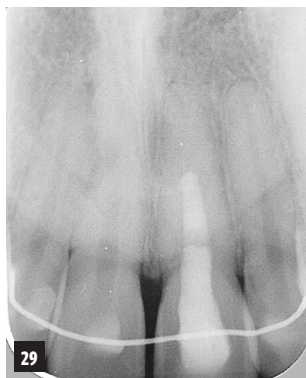
27



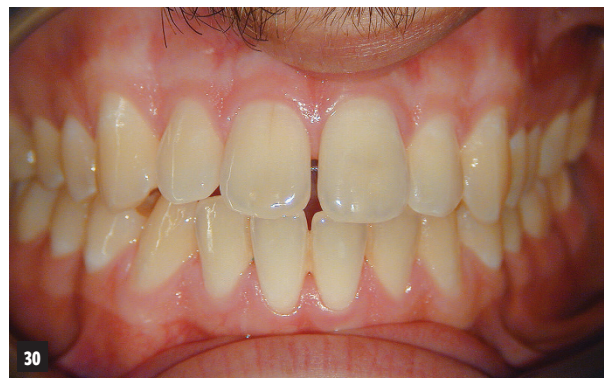28

> **Afb. 29** Controlefoto na 11 jaar.

>> **Afb. 30** Klinische foto bij 11-jarige follow-up.

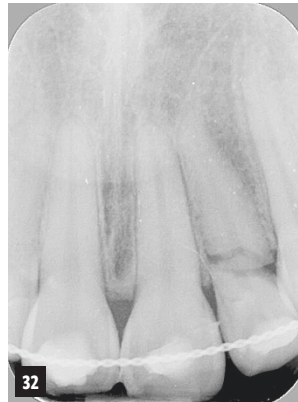
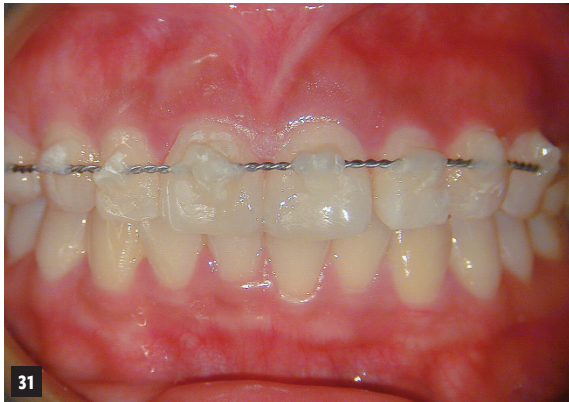
29



30





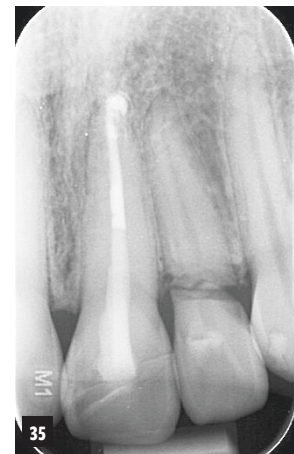
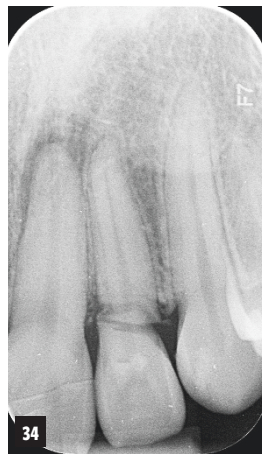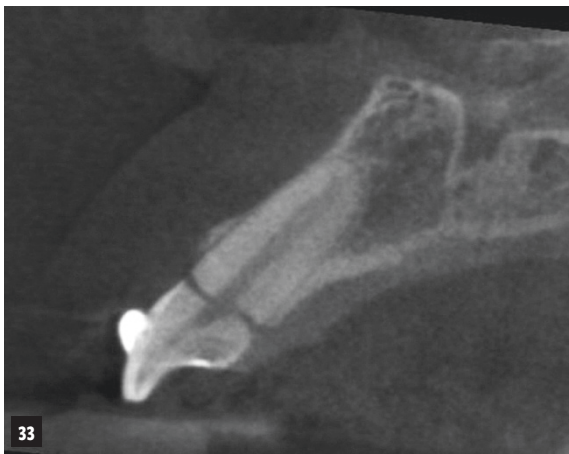> Afb. 31 Spalk aangebracht na tandletsel 11, 21 en 22.

<< Afb. 32 Cervicale fractuur 22: het afgebroken fragment van de 21 is teruggeplaatst met composiet.

< Afb. 33 Sagittale doorsnee van CBCT toont aan dat de fractuur in de 22 door en door is.

Afb. 34 Controlefoto na 2 jaar: de 22 reageert op een koudetest, de 21 vertoont een radiolucentie, een wortelkanaalbehandeling is geïndiceerd.

Afb. 35 Controlefoto na 4 jaar.



Na 15 jaar komt hij opnieuw naar de praktijk met de vraag of er iets aan de kleur van de 11 gedaan kan worden (afbeelding 21 en 22). Het element functioneert nog steeds zonder klachten en er zijn geen tekenen van verhoogde mobiliteit of parodontale afbraak. Vergelijken met 7 jaar geleden is de kleur van de 11 niet veel veranderd. Ook nu wordt inwendig bleken voorgesteld, en wederom ziet de patiënt hiervan af.

PRAKTIJKGEVAL 2

Een 13-jarige jongen wordt naar onze praktijk verwezen met de vraag of het coronale deel van de 21 kan worden herbehandeld. Ook dit element heeft een intra-alveolaire wortelfractuur opgelopen in het middelste deel van de wortel, en de tandarts heeft geprobeerd in het coronale deel een wortelkanaalvulling aan te brengen. Omdat de tandarts niet tevreden is over het resultaat en de kroon een grijze verkleuring vertoont, wordt de patiënt voor verdere behandeling naar een endodontoloog verwezen (afbeelding 23 en 24).

Bij het eerste onderzoek blijkt er nog een spalk aanwezig te zijn die langer dan een jaar geleden, direct na het ongeval is aangebracht. Omdat de tandarts het apicale deel niet heeft behandeld, wordt besloten dit ongemoeid te laten en het coronale deel te herbehandelen met een apicale MTA-plug. Er wordt een vergelijkbare behandelprocedure uitgevoerd als bij praktijkgeval 1, en daarna wordt het element inwendig gebleekt (afbeelding 25 en 26).

Controles na 7 en 11 jaar laten een gecalcificeerd apicaal fragment zien zonder periapicale afwijkingen (afbeelding 27-30). De breukvlakken vertonen oppervlakteresorptie, waarbij de scherpe kanten van de breukvlakken wat zijn afgerond. Dat is een normaal verschijnsel. De patiënt is volledig klachtenvrij.

PRAKTIJKGEVAL 3

Een 33-jarige vrouw komt tijdens een fietsvakantie in Frankrijk ten val. Hierbij breekt een deel van de kroon van de 21 af. Ook zit de 22 erg los.

Materiaallijst

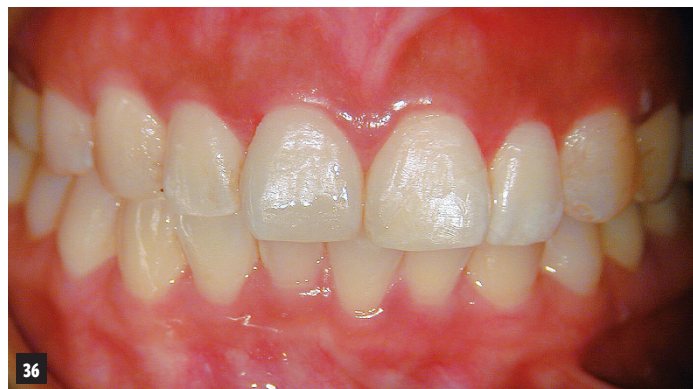Titanium Trauma Splint (Medartis)
 Handvijlen flexofiles (Maillefer)
 Irrigatie: natriumhypochloriet 6% (Vista Dental)
 Isolatie: Isodam Rubber Dam (Sigma Dental)
 Isolatie: Block Out Resin (Ultradent)
 ProRoot MTA (Dentsply)
 Hechtmateriaal: Tevdek sutures KT-1 6/0 (SybronEndo)
 Glasvezelstift: DT-light post (VDW)
 Calciumhydroxide: Ultracal (Ultradent)
 Bleekmiddel: natriumperboraat (apotheek)
 Etsgel: Ultra-Etch (Ultradent)
 Adhesief: (Kuraray)
 Composiet: Luxacore (DMG)

Zij zoekt tandheelkundige hulp en uit de röntgenfoto's blijkt dat de 22 een cervicale fractuur heeft. Het coronale fragment van de 22 vertoont mobiliteit 3. Tevens heeft de 21 een gecompliceerde kroonfractuur. Bovendien wordt bij de 11 mobiliteit 2 geconstateerd, wat kan wijzen op een sublaxatie. Het afgebroken fragment van de 21 wordt teruggeplaatst met composiet en er wordt een spalk aangebracht van de 14 naar de 24. De patiënt krijgt te horen dat de 22 verloren is en extraheerd moet worden (afbeelding 31-32).

Haar eigen tandarts verwijst haar naar onze praktijk voor een second opinion. Na het maken van de CBCT blijkt dat de fractuur van de 22 volledig supracrestaal is gelokaliseerd (afbeelding 33). De prognose lijkt inderdaad hopeloos. Maar de patiënt heeft geen klachten, er is geen pijn of zwelling, en de gingiva ziet er goed uit. De 22 reageert vitaal op pulpatesten, evenals de 21. Omdat er niets te verliezen is, besluiten we de 22 te vervolgen, en de spalk langer in situ te houden (zoals aanbevolen in de traumarichtlijnen – voor meer informatie zie www.dentaltraumaguide.org).

Na zes weken worden de elementen opnieuw getest: alle elementen, ook de 22, reageren positief op een koudetest. Element 22 is nog wel gevoelig met percussie, en besloten wordt de spalk nog twee maanden te laten zitten. Wel wordt de spalk korter gemaakt, waarbij alleen de 21, 22 en 23 nog met de spalk worden gestabiliseerd. Na 3½ maand wordt de spalk verwijderd. De patiënt durft in eerste instantie de 22 nog niet te belasten, maar na uitleg en de verzekering dat ze bij problemen altijd contact met ons kan zoeken, wordt een afspraak voor 6 maanden later gemaakt.

Bij deze controle, 10 maanden na het ongeval, meldt patiënt dat ze geen klachten heeft. De 22 vertoont geen abnormale mobiliteit, er zijn geen pockets, de 22 reageert positief op een koudetest



Afb. 36 Klinische foto na 4 jaar: de patiënt is klachtenvrij.

en de röntgenfoto vertoont geen afwijkingen. Bij de controle na 2 jaar is de situatie rond de 22 ongewijzigd. Wel blijkt dat de 21 een radiolucentie vertoont, en er wordt in dit element een wortelkanaalbehandeling uitgevoerd (afbeelding 34). Ook 4 jaar na het ongeval is de 22 stabiel, reageert nog steeds vitaal en vertoont geen tekenen van verhoogde mobiliteit (afbeelding 35). De patiënt kan volledig functioneren met de 22 (afbeelding 36).

Deze casus laat zien dat zelfs een zeer ongunstig verloopende cervicale fractuur gedurende 4 jaar stabiel, en de vitaliteit van de pulpa behouden kan blijven.

(Met dank aan B. Beekmans)

Tot slot

Intra-alveolaire wortelfracturen hebben, mits goed behandeld, een goede lange-termijnprognose. Over het algemeen is stabilisatie door middel van spalken en regelmatig vervolgen geïndiceerd.

Als de pulpa in het coronale fragment toch tekenen van pulpanecrose vertoont, volstaat een wortelkanaalbehandeling in het coronale deel, waarbij dezelfde richtlijnen gelden als voor een onvolgroeid element met een wijd open apex. De pulpa in het apicale deel zal in de meeste gevallen calcificeren, en dit fragment behoeft vrijwel nooit behandeling. Cervicale fracturen hebben een minder goede prognose, maar het loont de moeite om de spalk langer (tot 4 maanden) in situ te laten, en vervolgens de prognose opnieuw te beoordelen.

Geraadpleegde literatuur

Endodontic management of traumatized permanent teeth: a comprehensive review. Krastl G, Weiger R, Filippi A, Van Waes H, Ebeleseder K, Ree M, Connert T, Widbilller M, Tjäderhane L, Dummer PMH, Galler K. *Int Endod J.* 2021 Aug; 54(8): 1221-1245.

